

DOI: 10.61189/399481znsrud

· 论著 ·

肺结节智能体赋能纠正病理忽略的早期肺癌病例报告

纪元^{1,2}, 江峥增^{1,2}, 赵雪莲^{1,2}, 蔡沁怡^{1,4,5}, 白春学^{1,3,4,5*}

1. 复旦附属中山医院AI+肺癌防治中心, 上海 200032
2. 复旦大学附属中山医院分子病理中心, 上海 200032
3. 复旦大学附属中山医院呼吸危重医学科, 上海 200032
4. 上海呼吸物联网医学工程技术研究中心, 上海 200032
5. 上海市呼吸病研究所, 上海 200032

[摘要] 肺结节管理正由传统“单次影像判断”逐渐迈向“连续风险管理”模式,尤其在磨玻璃结节与微浸润性肺腺癌领域,人工智能(AI)与医学GPT辅助决策的重要性日益凸显。本病例展示了1例经BAIMGPT肺结节智能体评估,成功纠正术后病理的典型病例。患者为67岁女性,无吸烟史,于2025年7月因左肺混合性结节至白教授AI门诊就诊。AI系统评估提示结节恶性概率高达88%,虽首次术后病理报告提示“无恶性肿瘤证据”,但经AI辅助病理复核与分子检测后,最终证实为微浸润性肺腺癌。该病例提示肺结节智能体不仅具有“发现病灶”能力,更正在进入“认知—推理—纠错—闭环随访”的新阶段,对于减少早期肺癌漏诊具有重要临床价值。

[关键词] 肺结节;病理;智能体

[中图分类号] R 563 **[文献标志码]** A

Intelligent agent empowers correction of pathologically overlooked early lung cancer cases in nodule reporting

Ji Yuan^{1,2}, Jiang Zhengzeng^{1,2}, Zhao Xuelian^{1,2}, Cai Qinyi^{1,4,5}, Bai Chunxue^{1,3,4,5*}

1. AI+Lung Cancer Prevention and Treatment Center, Zhongshan Hospital, Fudan University, Shanghai 200032, China
2. Molecular Pathology Center, Zhongshan Hospital, Fudan University, Shanghai 200032, China
3. Department of Respiratory Critical Care Medicine, Zhongshan Hospital, Fudan University, Shanghai 200032, China
4. Shanghai Respiratory Internet of Things Medical Engineering Technology Research Center, Shanghai 200032, China
5. Shanghai Institute of Respiratory Diseases, Shanghai 200032, China

[Abstract] The management of pulmonary nodules is gradually shifting from traditional "single image judgment" to "continuous risk management" mode, especially in the fields of ground glass nodules and microinvasive lung adenocarcinoma. The importance of artificial intelligence (AI) and medical GPT assisted decision-making is becoming increasingly prominent. This case presents a typical case where postoperative pathology was successfully corrected through BAIGPT pulmonary nodule intelligent agent evaluation. The patient is a 67 year old female with no smoking history. She visited Professor Bai's AI clinic in July 2025 due to mixed nodules in the left lung. The AI system evaluation showed that the probability of malignancy of the nodule was as high as 88%. Although the first postoperative pathological report indicated "no evidence of malignant tumor", after AI assisted pathological review and molecular testing, it was ultimately confirmed to be microinvasive lung adenocarcinoma. This case suggests that pulmonary nodule intelligent agents not only have the ability to "detect lesions", but are also entering a new stage of "cognition reasoning error correction closed-loop follow-up", which has important clinical value in reducing missed diagnosis of early lung cancer.

[Key Words] pulmonary nodule; pathology; agent

1 病例资料

患者女性,67岁,无吸烟史及特殊职业暴露史,

既往有肝癌家族史。2025年7月15日于白教授AI肺结节门诊就诊。AI智能分析薄层CT(DICOM)提示左肺上叶253层可见混合性肺结节7.0×5.4 mm,

[收稿日期] 2026-03-30

[接受日期] 2026-05-29

[基金项目] 四大慢病重大专项(2024ZD0529300)。Supported by Major Special Projects for Four Major Chronic Diseases (2024ZD0529300)。

[作者简介] 纪元,博士,主任医师。E-mail: ji.yuan@zs-hospital.sh.cn

*通信作者(Corresponding author)。白春学,博士,主任医师、教授;E-mail: cxbai@fudan.edu.cn

体积 88 mm^3 , 平均CT值 -481 HU , 距离胸膜 13.8 mm (图1)。BAIMGPT智能体结合影像纹理、密度异质性、时序风险模型及循环染色体突变异常细胞(CAC)评估后, 判定其恶性风险概率为 88% , 同时检出3个高风险CAC特征点^[1-2]。

虽然该结节体积较小, 但有典型混合磨玻璃结节特征。既往研究^[3-4]表明, 混合磨玻璃结节与肺腺癌谱系密切相关, 其恶性概率明显高于纯磨玻璃结节。Fleischner学会指南及Lung-RADS^[1-2]均强调, 对于持续存在的混合性结节, 应高度警惕微浸润性腺癌可能。

白教授建议患者: (1) 6个月内复查肺结节CT并继续AI动态分析; (2) 或考虑手术活检。这一决策体现了肺结节智能体“风险分层个体化决策”理念, 而非单纯依赖传统直径阈值。

2 手术经过与初始病理结果

患者最终选择于2025年9月19日前往日本某医院接受左肺舌区切除术。术后病理报告提示: “无恶性肿瘤证据”。从传统医学视角, 这意味着AI“假阳性”致使过度治疗。但白教授结合AI风险评估、影像学表现及患者既往病史进行综合推理。

肺结节智能体提示该病灶虽小, 但呈混合磨玻璃结构, 且具有明显异质性特征, 其恶性概率不应

因1次阴性病理而完全被否定^[5-6]。

近年来, 多项研究^[7-8]指出, 小病灶尤其是微浸润性肺腺癌容易因切片取材不足、病理视野遗漏及局灶浸润范围有限而发生漏诊。特别是在亚厘米级结节中, 病理切片若未覆盖关键浸润区域, 可导致“假阴性”结果。

3 AI辅助病理纠错与最终诊断

患者术后再次就诊白教授AI门诊并提出疑问: “究竟是不是肿瘤?” 白教授结合智能体提示当即指出: “肯定是病理漏掉了恶变的视野。” 并当即联系中山医院病理科应用患者自日本带回的组织切片, 在AI辅助病理阅片系统支持下重新进行病理分析, 并联合EGFR基因检测进行综合判断。最终结果(图2)显示, 病灶(P25-15319)证实为微浸润性腺癌, 浸润范围约 4 mm , 以腺泡型为主; EGFR突变丰度 10.2% 。

这一结果高度符合AI最初的高风险预测, 不仅证实了AI对肺结节评估的价值, 更重要的是体现了肺结节智能体“认知层”与“纠错层”的能力。新一代BAIMGPT肺结节智能体已开始融合影像、病理、基因、多学科经验及真实世界随访数据, 形成更接近临床专家思维的综合推理体系^[9-11]。

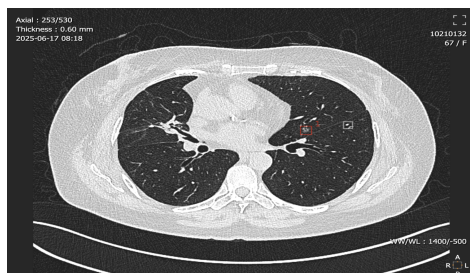


图1 本病例左肺上叶病灶

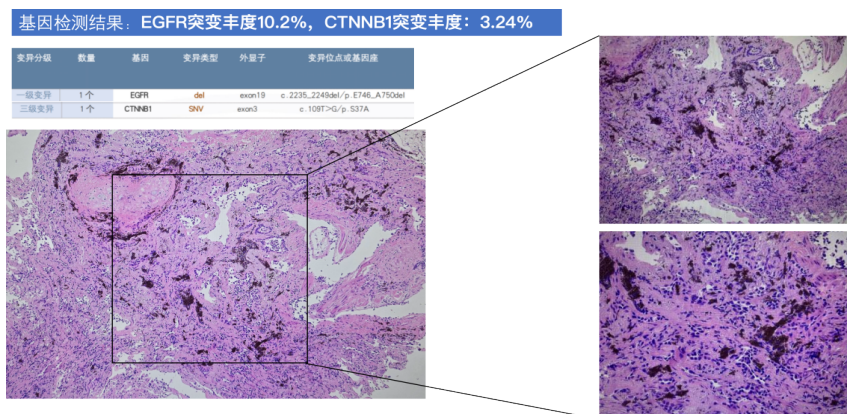


图2 本病例病灶(P25-15319)病理分析结果

4 讨论

本病例为肺结节智能体临床应用拉开帷幕。正在从“检测工具”向“连续决策主体”演进。传统CAD系统主要解决“看见结节”问题,而BAIMGPT智能体则进一步进入“理解结节”阶段,可结合影像纹理、动态变化、指南规则、分子特征及真实世界数据进行连续推理^[9-10]。本病例也体现了AI在减少早期肺癌漏诊中的潜在价值。微浸润性肺腺癌病灶范围小、浸润局灶有限,容易出现病理假阴性。AI辅助病理与数字病理技术可提高微小浸润灶识别率,减少人为遗漏^[7-8]。这也提示未来肺结节管理应建立“影像—病理—分子—随访”闭环体系。单次检查结果并不一定代表疾病本质,而连续、多模态、长期动态评估才更符合肺癌自然病程。此外,本病例也体现了中国肺结节智能体发展的重要方向。BAIMGPT不仅关注影像识别,更强调医院—社区—家庭连续管理、人机协同MDT及真实世界持续学习能力。这种模式符合未来“AI+医疗”从工具化走向智能化的发展趋势^[10-11]。

5 结论

本病例表明,BAIMGPT肺结节智能体能够在亚厘米级混合磨玻璃结节中实现高风险识别,并在术后病理阴性的复杂情况下,通过AI辅助病理复核成功纠正漏诊,最终确诊微浸润性肺腺癌。其核心价值不仅在于“发现结节”,更在于建立“感知—认知—决策—纠错—随访”闭环体系。未来,随着AI、数字病理、医学GPT及多模态融合技术的发展,肺结节智能体有望成为早期肺癌精准防治的重要基础设施,并推动肺癌管理进入连续化、智能化和个体化新时代。

伦理声明 无

利益冲突 所有作者声明无利益冲突。

作者贡献 纪元、江峥增、赵雪莲:撰写,病理资料整理;蔡沁怡:撰写、修改、核对文献;白春学:选题、撰写、定稿。

参考文献

- [1] MacMahon H, Naidich D P, Goo J M, et al. Guidelines for management of incidental pulmonary nodules detected on CT images: from the fleischner society 2017[J]. *Radiology*, 2017, 284(1): 228-243.
- [2] American College of Radiology. Lung CT Screening Reporting & Data System (Lung-RADS[®]) Version 2022. [EB/OL](2022-11-05). <https://www.acr.org/Clinical-Resources/Clinical-Tools-and-Reference/Reporting-and-Data-Systems/Lung-RADS>
- [3] Nicholson A G, Tsao M S, Beasley M B, et al. The 2021 WHO classification of lung tumors: impact of advances since 2015[J]. *J Thorac Oncol*, 2022, 17(3): 362-387.
- [4] Henschke C I, Yankelevitz D F, Mirtcheva R, et al. CT screening for lung cancer: frequency and significance of part-solid and nonsolid nodules[J]. *AJR Am J Roentgenol*, 2002, 178(5): 1053-1057.
- [5] Gould M K, Tang T, Liu I L, et al. Recent trends in the identification of incidental pulmonary nodules[J]. *Am J Respir Crit Care Med*, 2015, 192(10): 1208-1214.
- [6] Callister M E J, Baldwin D R, Akram A R, et al. British Thoracic Society guidelines for the investigation and management of pulmonary nodules: accredited by NICE[J]. *Thorax*, 2015, 70(Suppl 2): ii1-ii54.
- [7] Robles Gómez A, Lozano J O, Fernández P R, et al. Lung adenocarcinoma: characteristic radiological presentations[J]. *Radiol Engl Ed*, 2024, 66(6): 542-554.
- [8] Jing J, Konopka K E. Diagnosis of lung carcinoma on small biopsy[J]. *Surg Pathol Clin*, 2020, 13(1): 1-15.
- [9] Topol E J. High-performance medicine: the convergence of human and artificial intelligence[J]. *Nat Med*, 2019, 25: 44-56.
- [10] Liu X X, Cruz Rivera S, Moher D, et al. Reporting guidelines for clinical trial reports for interventions involving artificial intelligence: the CONSORT-AI extension[J]. *Nat Med*, 2020, 26: 1364-1374.
- [11] 白春学. 肺结节专家——BAIMGPT白皮书[J]. *元宇宙医学*, 2025, 2(2): 55-64.

引用本文

纪元,江峥增,赵雪莲,等.肺结节智能体赋能纠正病理忽略的早期肺癌病例报告[J].*元宇宙医学*,2026,3(2):103-105.
Ji Y, Jiang Z Z, Zhao X L, et al. Intelligent agent empowers correction of pathologically overlooked early lung cancer cases in nodule reporting[J]. *Metaverse Med*, 2026, 3(2): 103-105.